

MAGEN  
DAVID  
ADOM  
IN ISRAEL




מגן דוד  
אדום  
בישראל

---

# פגיעות חזה

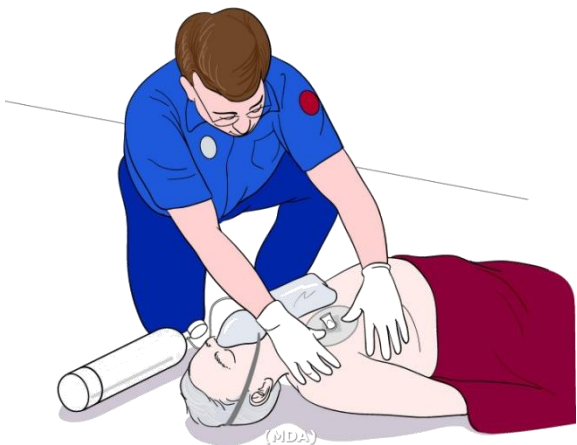# Thoracic Trauma

---



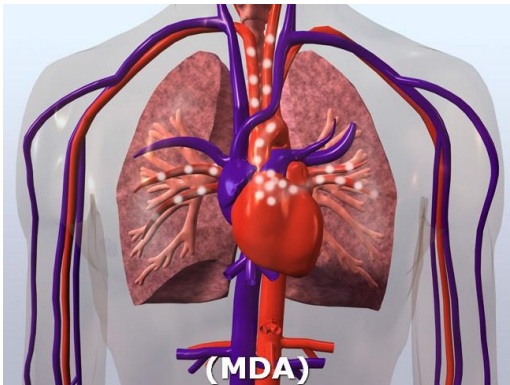


- הגורם השני למוות מטרומה
- על מנת לטפל ולהציל את חייו של הנפגע נדרש מהמטפל להבין את מנגנוני הפגיעה, לקבל כלים לזיהוי מהיר וידע וכיצד לטפל בהתאם
- פגיעות חזה עלולות להיגרם כתוצאה מטרומה קהה וחודרת






- לבית החזה ארבע גבולות
- בבית החזה נמצאים הלב ודרכי הנשימה העליונות והתחתונות
- על הריאות מגנים 2 קרומי פלאורה
- בנוסף לאברי הנשימה קיימים גם אברי עזר נשימתיים





# שבר בצלע Rib Fracture

- שברים בצלעות שכיחים בפצועים עם חבלות בחזה
- לעיתים בשל כאבים עזים עלולה להיווצר מצוקה נשימתית
- עיקר הטיפול בשלבים הראשונים מתרכז בקיבוע הפצוע ומתן טיפול בכאב על מנת להקל על הכאבים ולהפחית את המצוקה הנשימתית



זה עניין של חיים



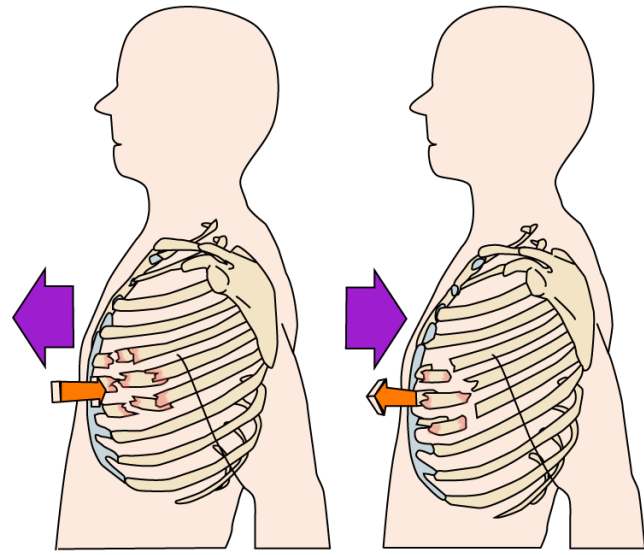
# חזה מרפרף Flail Chest

- שבר בשתי צלעות סמוכות לפחות, ביותר ממקום אחד לאורך הצלע, הפוגע במבנה הרציף של דופן בית החזה
- החלק הפגוע אינו מחובר בצורה תקינה לדופן בית החזה וזז בצורה הפוכה (פרדוקסאלית) לתנועת בית החזה במהלך תהליכי הנשימה
- הכינוי המקובל לתהליך הנשימה בחלק הפגוע בפגיעת חזה מרפרף הינו: "נשימה פרדוקסאלית" (הפוכה לתהליך הנשימה התקין)



# חזה מרפרף Flail Chest

- שתי הפגיעות העיקריות הנגרמות כתוצאה מפגיעת חזה מרפרף:
  - דיכוי נשימתי כתוצאה מפגיעה מכאנית בתהליך האוורור
  - קונטוזיה ריאתית הפוגעת בשחלוף הגזים בנאדיות הריאה



נשימה פרדוקסלית

זה עניין של חיים

# קונטוזיה ריאתית Pulmonary Contusion

- כאשר רקמת הריאה נפגעת מטראומה קהה או חודרת נוצר דימום שמצטבר ותופס את מקום האוויר בנאדיות הריאה
- הצטברות דם ובצקת בנאדיות הריאה גורמת לפגיעה פיזיולוגית בשחלוף הגזים ולמצוקה נשימתית
- קונטוזיה ריאתית עלולה להוות סיבוך של חבלות חזה נוספות



# חזה אוויר Pneumothorax

- הצטברות של אוויר בתוך חלל הפלאורה הפוגעת בתהליך הנשימה
- חזה אוויר נחלק לשלוש פגיעות עיקריות:
  - חזה אוויר פשוט - Simple Pneumothorax
  - חזה אוויר פתוח - Open Pneumothorax
  - חזה אוויר בלחץ - Tension Pneumothorax



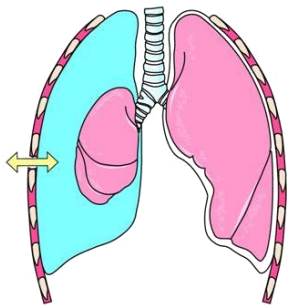


# חזה אוויר פשוט Simple Pneumothorax

- כניסה של אוויר לחלל הפלאורלי ההולך ומצטבר וגורם ללחץ על הריאה כנגד דופן בית החזה ולבסוף לקריסתה
- ככל שהלחץ בחלל הפלאורה בצד הפגוע עולה כך הלחץ על הריאה גובר והסכנה לקריסתה של הריאה
- קיים מצב של חזה אוויר שנגרם באופן ספונטני - Spontaneous Pneumothorax המיוחס בד"כ לאנשים גבוהים מאוד ורזים

# חזה אוויר פתוח Open Pneumothorax

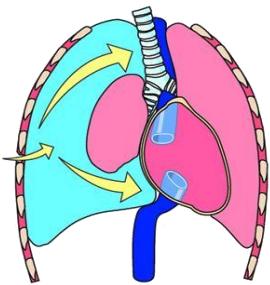
- פגיעה חודרת בבית החזה המאפשרת כניסה ויציאה של אוויר מהמרווח הפלאורלי בכל מאמץ נשימתי וגורמת להצטברות של אוויר ולדחיקה של הריאה כלפי בית החזה שתוביל לקריסתה של הריאה
- תת-הלחץ בין קרומי הפלאורה מתבטל בשל כניסת האוויר ובכך מופר התהליך הפיזיקאלי שגורם לכניסה וליציאת אוויר לריאות
- מונח מקובל לפגיעת חזה עם פצע פתוח יונק: "פגיעת חזה יונקת" - Sucking Chest Wound



מנגנון הפגיעה-  
חזה אוויר פתוח

# חזה אוויר בלחץ Tension Pneumothorax

- הצטברות של אוויר המובילה ללחץ מוגבר בחלל הפלאורלי ובבית החזה מבלי יכולת יציאה של האוויר החוצה. כתוצאה מהלחץ נדחקת הריאה בצד הפגוע וכלי הדם בבית החזה לצד השני ונגרמת פגיעה בהחזר הורידי אל הלב המובילה להלם לבבי (קרדיוגני)
- בכל נשימה, כמות האוויר המצטברת גורמת ללחץ שהולך וגובר על הריאה בצד הפגוע, כלי הדם והאיברים הפנימיים
- מצב מסכן חיים בטווח מידי המחייב טיפול מידי



מנגנון הפגיעה - חזה  
אוויר בלחץ



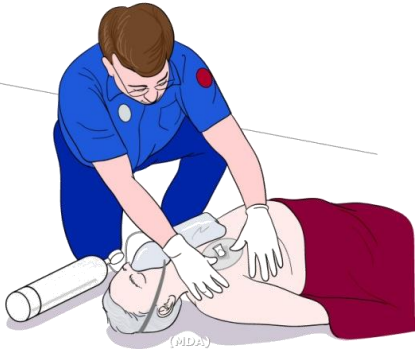# חזה דם Hemothorax

- כניסה של דם לחלל הפלאורלי ההולך ומצטבר וגורם בעיקר לאיבוד דם (היפווולמיה) ולעליה בלחץ על הריאה שיוביל לקריסתה
- החלל הפוטנציאלי עלול להכיל 2500-3000cc של דם ולכן הוא מהווה מקור משמעותי להצטברות של דם
- מנגנון הפגיעה העיקרי הוא דימום מאסיבי בבית החזה



# סימנים וסימפטומים

- סימני מצוקה נשימתית
- שימוש בשרירי עזר נשימתיים
- ציאנוזיס
- טכיקרדיה
- כאבים בחזה
- אמפיזמה תת-עורית
- חיוורון והזעה
- ירידה בלחץ הדם
- גודש ורידי צוואר
- הפחתה בקולות נשימה
- עצבנות/ אי שקט/ סטרס
- פצע כניסה/ יציאה
- עליה לא סימטרית של בית החזה
- סימני הלם
- סימני חבלה בבית החזה
- קושי בנשימה



- תמיכה ב- ABC עפ"י סכמת ה- PHTLS
- מתן חמצן במסכה או הנשמה מסייעת במידת הצורך
- חשיפת פלג גוף עליון וחיפוש פציעות/ סימני חבלה
- ביצוע חבישה אוטמת לפציעות חודרות- תחבושת אשרמן
- אם חלה התדרדרות במצבו של הפצוע לאחר הנחת חבישה אוטמת יש להסירה
- קיבוע חפצים תקועים במידה קיימים
- ניטור חוזר של מצב הנשימה, מצב המודינאמי ומצב ההכרה
- מתן נוזלים עפ"י אינדיקציה, במהלך הפינוי ומבלי לעכב את הפינוי
- פינוי דחוף לבית החולים/ חבירה לאט"ן
- פינוי המטופל בתנוחה שהכי נוחה לו מבלי להתעקש על קיבוע ללוח גב (ראה אינדיקציות לקיבוע ללוח גב)

# טמפונדה לבבית Cardiac Tamponade

- הצטברות של נוזל באופן אקוטי בין השק הפריקרדיאלי לבין הלב
- ההצטברות מובילה ללחץ ולדחיקת הלב כנגד הפריקרדיום
- כתוצאה מכך הלב אינו מצליח להתרחב בצורה תקינה וההחזר הורידי ללב נפגע. התוצאה היא ירידה בתפוקת הלב ובלחץ הדם
- לבסוף, הלב לא יוכל להתרחב על מנת להתמלא ולבצע את הסחיטה הבאה שלו ויתרחש דום לב



- סימני חבלה בבית החזה
- דופק מהיר
- קושי בנשימה
- כאבים בחזה
- ירידה בלחץ הדם
- לחץ דופק צר
- כיחלון מרכזי ופריפרי
- סימני הלם
- גודש ורידי צוואר

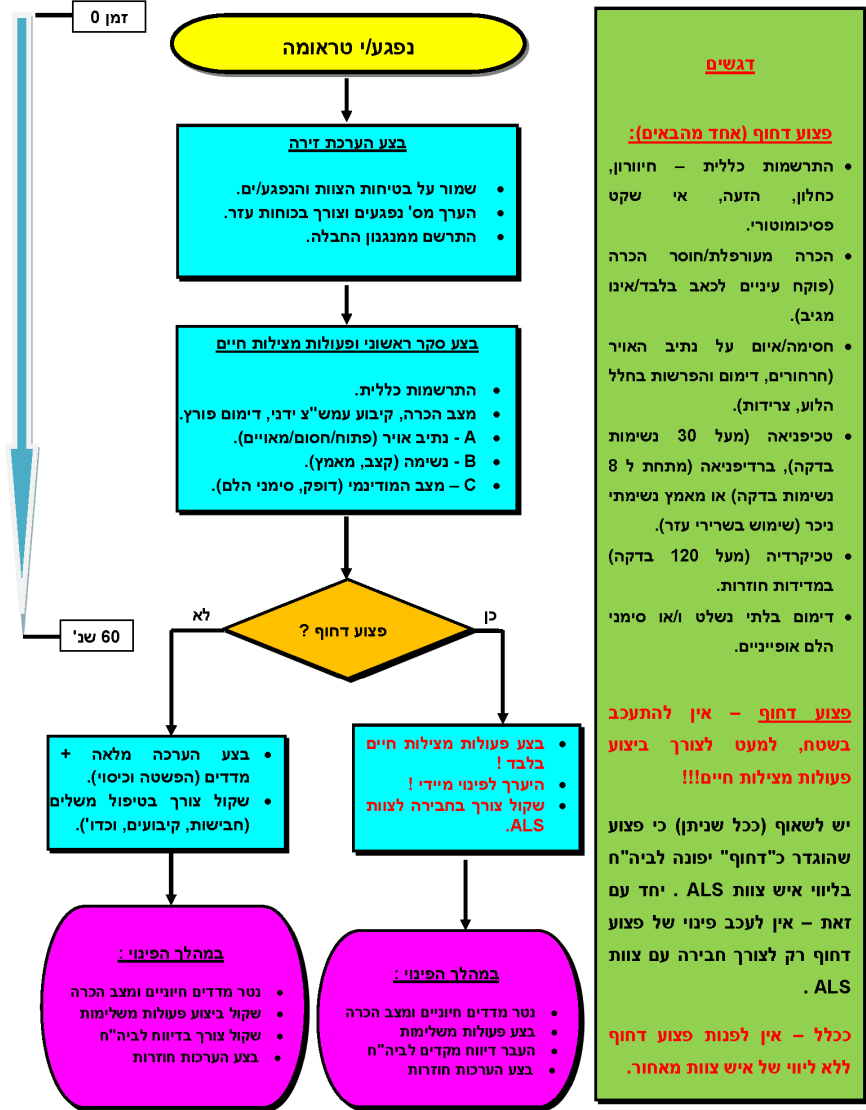




- תמיכה ב- ABC עפ"י סכמת ה- PHTLS וניטור חוזר
- מתן חמצן במסכה או הנשמה מסייעת במידת הצורך
- חשיפת פלג גוף עליון וחיפוש פציעות/ סימני חבלה
- ביצוע חבישה אוטמת לפציעות חודרות- תחבושת אשרמן
- אם חלה התדרדרות במצב הפצוע לאחר הנחת חבישה אוטמת יש להסירה
- קיבוע חפצים תקועים אם קיימים
- מתן נוזלים עפ"י אינדיקציה, במהלך הפינוי ומבלי לעכב את הפינוי
- פינוי דחוף לבית החולים/ חבירה לאט"ן




- קיימות פגיעות נוספות שעלולות להיגרם כתוצאה מטראומה לבית החזה:
  - קונטוזיה לבבית- Myocardial Contusion
  - קרע של אבי העורקים- Traumatic Aortic Disruption
  - קרע של קנה הנשימה והסימפונות- Tracheobronchial Disruption
  - תשניק (אספיקציה) טראומתי- Traumatic Asphyxia
  - קרע של הסרעפת- Diaphragmatic Rupture





# שאלות?



זה עניין של חיים